

**PROSTATE DE TAILLE AUGMENTEE**

**ECHOGRAPHIE**

Glande symétrique  
+/- petits kystes <0,5cm dans  
l'ensemble du parenchyme prostatique

Parenchyme d'aspect hétérogène (hypo-  
ou hyper-échogénéicité),  
+/- cavités de taille variable,  
+/- hyperéchogénéicité du tissu adipeux  
périp prostatique  
+/- adénomégalie

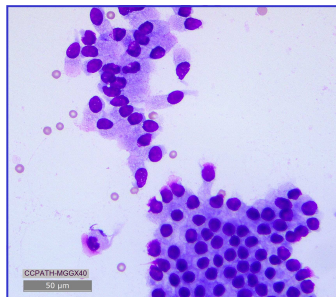
Glande asymétrique  
+/- déorganisation du parenchyme  
prostatique  
+/- discontinuité de la capsule  
+/- minéralisation du parenchyme  
+/- adénomégalie

Suspicion d'  
**HYPERPLASIE PROSTATIQUE BENIGNE**

Suspicion de  
**PROSTATITE**

Suspicion de  
**NEOPLASIE**

Confirmation du diagnostic par le  
**dosage sanguin de la CPSE**  
(Odelis CPSE).  
Sensibilité 97% - Spécificité 92%



Avec CYSTITE

Sans CYSTITE

**Culture bactérienne des urines**  
(cystocentèse)  
sensibilité 85% - Spécificité 78%

**Cytologie (Ponctions)  
et/ou  
Histologie (Biopsies)**

